

ԵՐԵՎԱՆԻ Մ. ՀԵՐԱՑՈՒ ԱՆՎԱՆ ՊԵՏԱԿԱՆ ԲԺՇԿԱԿԱՆ ՀԱՄԱԼՍԱՐԱՆ

ԱՐՄԱՆ ԱՐԿԱՂԻԻ ՄԵՅՐԱՆՑԱՆ

ԱՏԱՄԱՅԻՆ ԻՍՊԼԱՆԱՑԻԱՅԻ ԲԱՐԴՈՒԹՅՈՒՆՆԵՐԻ ԿԱՆԽԱՐԳԵԼՄԱՆ ԵՎ
ԲՈՒԺՄԱՆ ՀԱՄԱԼԻՐՈՒՄ ՄԱԳՆԻՄԱ-ԼԱԶԵՐԱՑԻՆ ԹԵՐԱՊԻԱՅԻ
ԷՖԵԿՏԻՎՈՒԹՅԱՆ ԳՆԱՀԱՏՈՒՄԸ

ԺԴ.00.12-«ԱՏՈՄԱՏՈԼՈԳԻԱ» մասնագիտությամբ
բժշկական գիտությունների թեկնածուի
գիտական աստիճանի հայցման ատենախոսության
ՄԵՂՄԱԳԻՐ

ԵՐԵՎԱՆ 2018

ЕРЕВАНСКИЙ ГОСУДАРСТВЕННЫЙ МЕДИЦИНСКИЙ УНИВЕРСИТЕТ
им. М. ГЕРАЦИ

СЕЙРАНЯН АРМАН АРКАДЬЕВИЧ

ОЦЕНКА ЭФФЕКТИВНОСТИ МАГНИТНО-ЛАЗЕРНОЙ ТЕРАПИИ В
КОМПЛЕКСЕ ПРОФИЛАКТИКИ И ЛЕЧЕНИЯ ОСЛОЖНЕНИЙ
ДЕНТАЛЬНОЙ ИМПЛАНТАЦИИ

АВТОРЕФЕРАТ

диссертации на соискание ученой степени
кандидата медицинских наук по специальности

14.00.12-«Стоматология»

ЕРЕВАН-2018

Ատենախոսության թեման հաստատվել է Մ. Հերացու անվան ԵՊԲՀ-ի գիտա-կորդինացիոն խորհրդի նիստում

Գիտական ղեկավար՝

բ.գ.դ., պրոֆ. Գ.Վ. Հակոբյան

Պաշտոնական ընդդիմախոսներ՝

բ.գ.դ., պրոֆ. Յու.Մ. Պողոսյան

բ.գ.դ., պրոֆ. Մ.Յու.Թունյան

Առաջատար կազմակերպություն՝

«Արմենիա» Հանրապետական
Բժշկական Կենտրոն ՓԲԸ


Ատենախոսության պաշտպանությունը կայանալու է 2018թ. փետրվարի 19-ին ժ.15⁰⁰-ին Երևանի Մ. Հերացու անվան պետական բժշկական համալսարանի 025 «Ակնաբանություն, ԼՕԲ, ստոմատոլոգիա» մասնագիտական խորհրդի նիստում (ՀՀ, Բ. Երևան, 0025 Կորյունի փ. 2):

Ատենախոսությանը կարելի է ծանոթանալ Երևանի Մ.Հերացու անվան պետական բժշկական համալսարանի գրադարանում:

Սեղմագիրն առաքված է 2018թ. հունվարի 15-ին

025 Մասնագիտական խորհրդի

գիտական քարտուղար



բ.գ.դ., պրոֆ. Մ.Մ.Մարգարյան

Тема диссертации утверждена на заседании
научно-координационного совета ЕГМУ им. М. Гераци

Научный руководитель:

д.м.н., проф. Г.В. Акопян

Официальные оппоненты:

д.м.н., проф. Ю.М.Погосян

д.м.н., проф. М.Ю.Тунян

Ведущая организация:

ЗАО Республиканский Медицинский
центр «Армения»

Защита диссертации состоится 19 февраля 2018г. в 15⁰⁰ на заседании специализированного совета 025 «Офтальмология, ЛОР, стоматология» при Ереванском государственном медицинском университете им. М.Гераци (0025, Ереван, ул. Корюна 2)

С диссертацией можно ознакомиться в библиотеке ЕГМУ им. М. Гераци.

Автореферат разослан 15 января 2018 г.

Ученый секретарь

025 специализированного совета



д.м.н., проф. М.М.Маргарян

ԱՇԽԱՏԱՆՔԻ ԸՆԴՀԱՆՈՒՐ ԲՆՈՒԹԱԳԻՐ

Աշխատանքի արդիականությունը. Ստոմատոլոգիական իմպլանտոլոգիան որպես ժամանակակից ստոմատոլոգիայի առանձին ուղղություն վերջին տասնամյակի ընթացքում բուռն զարգացում է ապրում և առաջատար դեր է ստանձնել նոր ինովացիոն տեխնոլոգիաների ներդրման քանակով: Չնայած ատամնային իմպլանտացիայի մեթոդները կատարելագործվում են, կանխարգելիչ հակաբորբոքային դեղամիջոցների և ֆիզիկական թերապիայի մեթոդների կիրառումը ընդլայնվում են այնուամենայնիվ ըստ բազմաթիվ հեղինակների հրապարակումների ատամնային իմպլանտացիայի տարբեր փուլերում 5-24% դեպքերում արձանագրվում են զանազան բարդություններ (Камалян А.В., 2007; Froum S.J., 2010; Rinke S. et al., 2011; Salvi G.E. et al., 2012; Аванесян Р.А., 2015): Ստոմատոլոգիական իմպլանտոլոգիայի կարևորագույն հիմնախնդիրներից են բուժման հուսալիության ապահովումը, բարդությունների առաջացման կանխարգելումը և ատամնային իմպլանտացիայի արդյունավետ մեթոդների մշակումը: Ատամնային իմպլանտացիայի բարդությունների բուժկանխարգելիչ միջոցառումների համալիրում կիրառում են հակաբորբոքային, իմունոմոդուլյատոր, հակաօքսիդանտ դեղամիջոցներ (Renvert S. et al., 2008; Prathapachandran J. et al., 2012; Сухов В.Д., 2013; Armas J., 2013; Javed F. et al., 2013), սակայն բուժման դեղորայքային ստանդարտ միջոցների անբավարար արդյունավետությունը պայմանավորում է բուժման ոչ դեղորայքային ձևերի հանդեպ հետաքրքրությունը: Վերջին տարիներին ատամնային իմպլանտացիայի հետվիրահատական բարդությունների կանխարգելման և բուժման համալիրում ընդգրկվել են տարբեր ֆիզիկական գործոններ՝ արհեստական լույսային ճառագայթում (ինֆրակարմիրից մինչև ուլտրամանուշակագույն), ցածր և բարձր ինտենսիվության լազերային ճառագայթներ, օզոնթերապիա, ուլտրաձայնային թերապիա և այլն, որոնք ունեն հակաբորբոքային, հականեխիչ և ռեգեներացիան խթանող հատկություններ(Garg H. et al.,2012; Базаева И.К., 2013; Амиров А.Р., 2013; Kotsakis G.A. et al., 2014; Grundstrom R. et al.,2015): Հակաբորբոքային, անալգետիկ, հյուսվածքների ռեգեներացիան խթանող, վերքերի լավացումը արագացնող, հակաայտուցային, իմունոկարգավորող արդյունավետություն ունի նաև մազնիսական դաշտը(Аджиев К.С., 2010; Рамзанов Н.Г.,2016): Լազերային ճառագայթման և մազնիսային դաշտի ազդեցության սիներգիզմի սկզբունքը ընկած է մազնիսա-լազերային թերապիայի հիմքում, ինչը պայմանավորում է վերջինիս կիրառման լայն շրջանակը բժշկության տարբեր բնագավառներում՝ այդ թվում նաև ստոմատոլոգիական հիվանդությունների բուժման համալիրում (Москвин С.В., 2015): Ատամնային իմպլանտացիայի տեղային բարդությունների կանխարգելման և բուժման համալիրում մազնիսա-լազերային թերապիայի կիրառման վերաբերյալ գիտական հրապարակումները շատ սակավաթիվ են և այս մեթոդի կիրառման արդյունավետությունը իմպլանտացիայի բարդությունների բուժման դեպքում ուսումնասիրության անհրաժեշտություն

ունի: Վերոհիշյալը հաշվի առնելով մեր աշխատանքում ներառել ենք մագնիսալազերային թերապիան, որպես ատամնային իմպլանտացիայի տեղային բարդությունների կանխարգելման և բուժման ունիվերսալ մեթոդ և գնահատել ենք նրա կիրառման արդյունավետությունը:

Ատամնային իմպլանտացիայի հետվիրահատական շրջանում արձանագրվող գանազան բարդությունների շարքում իրենց կարևորությամբ առանձնակի տեղ են գրավում ստորատամնաբնային նյարդի վնասվածքային նեյրոպաթիաները և հարիմպլանտային հյուսվածքների բորբոքային ախտահարումները՝ պերիիմպլանտիտները, որոնք հետագայում կարող են բերել իմպլանտատների դեգրինտեգրացիայի (Bobia F. et al., 2010; Dannan A., 2013; Heitz-Mayfield L.J., 2014; Rajesh K.S. et al., 2015): Ներկայումս ատամնային իմպլանտացիայի ժամանակ ստորատամնաբնային նյարդի վնասվածքի կանխարգելման և բուժման տարբեր մեթոդներ են առաջարկված (Renton T. et al., 2012; Juodzbalys G. et al., 2013; Shamloo N. et al., 2015): Առաջարկված բուժման մեթոդների բազմազանությունը և ունիվերսալ մարտավարության բացակայությունը վկայում են հետվնասվածքային նեյրոպաթիաների ախտորոշման և բուժման նոր մեթոդների մշակման արդիականության մասին:

Ըստ տարբեր հեղինակների հրապարակած տվյալների ատամնային իմպլանտացիայի բարդությունների շարքում ամենամեծ տեղ են գրավում պերիիմպլանտիտները՝ 12-28,8% (Bobia F., 2010; Froum S.J. et al., 2012; Karnik R. et al., 2013; Smeets R. et al., 2014): Պերիիմպլանտիտների էթիոլոգիական առանձնահատկությամբ պայմանավորված նրանց կանխարգելման և բուժման տարբեր մեթոդներ են կիրառվում (պահպանողական, վիրաբուժական), սակայն դրանցից ոչ մեկը չի կարելի ունիվերսալ համարել (Charalampakis G. et al., 2011; Mombelli A. et al., 2012; Armas J., 2013; Lang N.P. et al., 2014; Alshehri F.A., 2016): Այս ենթատեքստում կարևորվում է հարիմպլանտային ախտահարված հյուսվածքների վերականգնումը խթանող և ռեօստեդինտեգրացիան օպտիմալացնող բուժման նոր համալիր մեթոդների մշակումը և կիրառումը: Այսպիսով ատամնային իմպլանտացիայի տարբեր փուլերում առաջացող բարդությունների վաղաժամ ախտորոշումը և կանխարգելումը, ինչպես նաև դրանց բուժման նոր և արդյունավետ մեթոդների մշակումը ունի կարևոր գիտագործնական նշանակություն, ինչը հիմնավորում է կատարված հետազոտության արդիականությունը:

Հետազոտության նպատակն է մշակել ատամնային իմպլանտացիայի բարդությունների կանխարգելման և բուժման միջոցառումների համալիր իմպլանտացիայի արդյունավետության բարձրացման նպատակով:
Հետազոտության խնդիրներն են.

1. Վերլուծել և համակարգել ատամնային իմպլանտացիայի տարբեր փուլերում արձանագրված բարդությունները, առաջացման հիմնական պատճառները և ռիսկի գործոնները:

2. Գնահատել մազնիսա-լազերային թերապիայի կիրառման արդյունավետությունը ատամնային իմպլանտացիայի բարդությունների կանխարգելման և բուժման համալիր միջոցառումների շարքում:
3. Գնահատել պերիիմպլանտիտների բուժման տարբեր մեթոդների կլինիկական արդյունավետությունը կախված բորբոքային-դեստրուկտիվ պրոցեսի աստիճանից:
4. Գնահատել վնասվածքային նեյրոպաթիայի բուժման մոտակա և հեռակա արդյունքները կլինիկական, ճառագայթային մեթոդների և էլեկտրոֆիզիոլոգիական թեստերի կիրառմամբ:
5. Մշակել ատամնային իմպլանտացիայի հետվիրահատական բարդությունների կանխարգելման միջոցառումների համալիր:
6. Մշակել ատամնային իմպլանտացիայի տարբեր փուլերում արձանագրված բարդությունների բուժման ալգորիթմ:

ԱՇԽԱՏԱՆՔԻ ԳԻՏԱԿԱՆ ՆՈՐՈՒՅԹԸ

Առաջին անգամ՝

- Մազնիսա-լազերային թերապիան ներառվել է ատամնային իմպլանտացիայի հետվիրահատական բուժ-կանխարգելիչ միջոցառումների համալիրում՝ որպես բարդությունների կանխարգելման և բուժման բարձրարդյունավետ մեթոդ:
- Հիպոլրոնաթթվի պրեպարատ Gengigel-ը կիրառվել է պերիիմպլանտիտների բուժման համալիրում և կլինիկա-ռենտգենաբանական ցուցանիշների մոնիթորինգի հիման վրա հիմնավորվել է նրա արդյունավետությունը:
- Հետիմպլանտացիոն վնասվածքային նեյրոպաթիայի բուժման համալիրում դեղորայքային թերապիայի հետ համակցված ներառվել է մազնիսա-լազերային թերապիա, որի կիրառումը թույլ է տալիս կրճատել ստորատամնաբանային նյարդի ֆունկցիոնալ խանգարումների վերականգնման ժամկետները:
- Մշակվել է ատամնային իմպլանտացիայի տարբեր փուլերում առաջացող բարդությունների բուժման ալգորիթմ, որի կիրառումը թույլ է տալիս ընտրել բուժման օպտիմալ մարտավարություն և կանխարգելել բարդությունների հետագա խորացումը:

ՀԵՏԱԶՈՏՈՒԹՅԱՆ ԳՈՐԾԱԿԱՆ ՆՇԱՆԱԿՈՒԹՅՈՒՆԸ

Հետազոտության ձեռք բերված արդյունքները ցույց տվեցին, որ մազնիսա-լազերային թերապիայի ներառումը կանխարգելիչ համալիր միջոցառումների շարքում նվազեցնում է ատամնային իմպլանտացիայի հետվիրահատական բարդությունները: Կատարված աշխատանքների հիման վրա մշակվել և կլինիկական գործունեությունում ներդրվել է պերիիմպլանտիտների բուժման նոր համալիր թերապիա՝ դեղորայքային, ֆիզիկական և վիրաբուժական մեթոդների համակցմամբ, որի կիրառումը թույլ կտա բարձրացնել պերիիմպլանտիտների բուժման արդյունավետությունը: Պերիիմպլանտիտների բուժման ալգորիթմի կիրառումը հնարավորություն է ընձեռնում ընտրել համապատասխան բուժման

մեթոդ՝ կախված հարիմալանտային հյուսվածքների ախտահարման աստիճանից: Մշակվել է իմպլանտոլոգիական բուժման ընթացքում առաջացած նեյրոպաթիաների բուժման ալգորիթմ, որը թույլ կտա ընտրել բուժման համապատասխան ուղեցույց կախված նյարդի ախտահարման աստիճանից:

ՀԵՏԱԶՈՏՈՒԹՅԱՆ ԱՐԴՅՈՒՆՔՆԵՐԻ ԿԻՐԱՌՈՒՄԸ

Հետազոտության արդյունքները բուժ-կանխարգելիչ նպատակներով կիրառվել են Մայ Դենտ ստոմատոլոգիական կլինիկայում, Տատ Դենտ ստոմատոլոգիական կլինիկայում, ինչպես նաև կիառվում են Մ.Հերացու անվան ԵՊԲՀ-ի վիրաբուժական ստոմատոլոգիայի և դիմածնոտային վիրաբուժության ամբիոնի ուսումնական գործընթացում:

ՊԱՇՏՊԱՆՈՒԹՅԱՆԸ ԱՌԱՋԱԴՐՎԱԾ ՀԻՄՆԱԿԱՆ ԴՐՈՒԹՅՆԵՐԸ

-Մագնիսա-լազերային թերապիան արդյունավետ է կիրառել ատամնային իմպլանտացիայի տեղային բարդությունների կանխարգելման և բուժման համալիր միջոցառումների շարքում:

-Պերիիմպլանտիտների բուժման մեթոդների ընտրությունը կախված է հարիմալանտային հյուսվածքների ախտահարման աստիճանից, հիալոլոնաթթվի պրեպարատ Gengigel-ի կիրառումը պերիիմպլանտիտների բուժման համալիրում ապահովում է բուժման արդյունավետությունը և կայուն ռեմիսիա:

-Ստորատամնաբնային նյարդի վնասվածքային նեյրոպաթիաների բուժման մարտավարությունը ընտրվում է համակարգչային շերտագրության և էլեկտրոֆիզիոլոգիական թեստերի արդյունքների հիման վրա և ընդգրկում է բուժման համալիր մեթոդներ:

Ատենախոսության նախնական փորձաքննությունը

Աշխատանքի հիմնական դրույթները զեկուցվել են ԵՊԲՀ Գիտակոորդինացիոն խորհրդի նիստում (2017թ. հոկտեմբերի 11-ին, արձանագրություն N 6): Ատենախոսական աշխատանքի արդյունքները ներկայացվել են 2010թ. Մարդու առողջությունը գիտա-բժշկական կոնֆերանսում, Երևան, 2016թ. Ստոմատոլոգների I-ին Հայ-Սլավոնական միջազգային վեհաժողովում, Երևան, 2016թ. International Kongress EuroMedica, Hanover, 2017թ. VIII Международная конференция «Современные аспекты реабилитации в медицине», Երևան, 2017թ. ԵՊԲՀ-ի գիտության շաբաթ, Երևան:

Հրատարակումներ

Ատենախոսության արդյունքներն արտացոլված են 14 գիտական աշխատանքներում:

Ատենախոսության ծավալը և կառուցվածքը

Ատենախոսությունը շարադրված է համակարգչային 138 էջի վրա, կազմված է ներածությունից, գրականության վերլուծությունից, հետազոտության մեթոդները և նյութերը գլխից, սեփական հետազոտությունները ներկայացվող գլխից,

եզրակացությունից, եզրահանգումներից, գործնական առաջարկներից և գրականության ցանկից, որը ընդգրկում է 151 աղբյուր, որոնցից 41-ը ռուսալեզու և 110-ը անգլալեզու:

Աշխատանքը պարունակում է 18 աղյուսակ, 23 գծապատկեր և 56 նկար:

ՀԵՏԱԳՈՏՈՒԹՅԱՆ ՄԵԹՈԴՆԵՐԸ ՈՒ ՆՅՈՒԹԵՐԸ

Հետազոտությանը մասնակցել են ատամնաշարերի մասնակի կամ լրիվ աղէնտիաներով 124 հիվանդներ, որոնց մոտ 2011-2017թ. ընթացքում կատարվել են ատամնային իմպլանտացիա տարբեր մեթոդների կիրառմամբ: Հետազոտվող հիվանդներից 59-ը արական սեռի են, 65-ը՝ իգական, հիվանդների տարիքը՝ 22-ից 68 տարեկան, հիվանդների բաշխումը ըստ տարիքի և սեռի ներկայացված են աղյուսակ 1-ում:

Աղյուսակ 1

Հիվանդների բաշխումը ըստ տարիքի և սեռի

Տարիք/սեռ	21-30 տ.		31-40 տ.		41-50 տ.		51 և բարձր		Ընդամենը	
	n	P	n	P	n	P	n	P	n	P
Արական	6	10,2	14	23,7	23	39,0	16	27,1	59	47,6
Իգական	3	4,6	12	18,5	28	43,1	22	33,9	65	52,4
Ընդամենը	9	7,3	26	21,0	51	41,0	38	30,7	124	100

Մտոմատոլոգիական կարգավիճակի գնահատման համար օգտագործվել են անամնեզի տվյալները և օբյեկտիվ հետազոտության արդյունքները: Պարօրոնտի հյուսվածքների վիճակի գնահատման համար կիրառվել է Russel-ի պարօրոնտալ ինդեքսը PI(Russel A.L.,1956): Չոնդավորման ժամանակ արյունահոսության առկայության գնահատման համար կիրառվել է Muhlemann-ի արյունահոսության ինդեքսը (Muhlemann H.R.,1971):

Ատամնային իմպլանտացիայի տարբեր փուլերում կիրառվել են ճառագայթային ախտորոշման մեթոդներ՝ օրթոպանտոմոգրաֆիա, ռադիոլիզիոգրաֆիա: Ծնոտոսկրերի քանակական և որակական ցուցանիշների գնահատման համար, որպես ախտորոշման հիմնական մեթոդ կիրառվել է համակարգչային շերտագրությունը:

Լաբորատոր հետազոտությունները իր մեջ ընդգրկել են արյան, մեզի կլինիկական և կենսաքիմիական հետազոտություններ, արյան մակարդեղիության պրոթրոմբինային ինդեքսը, գլյուկոզայի, հեպատիտ C-ի, սիֆիլիսի, ՁԻԱՀ թեստեր:

Վիրաբուժական մեթոդիկան ընտրելիս հաշվի է առնվել հիվանդի ընդհանուր առողջական վիճակը, ատամնաշարի դեֆեկտի տեղակայությունը, ատամնաբնային ելունի ատրոֆիայի աստիճանը: Որոշ հիվանդների մոտ ոսկրային օթյակի ձևավորումը կատարվել է վիրաբուժական շարժումների կիրառմամբ: Կիրառվել են տարբեր իմպլանտացիոն համակարգեր՝ «Alpha-Bio»(Alpha-Bio,Իսրայել),«Ankylos»(DentsplyImplants,Գերմանիա),«ITI»(Straumann,Շվեյցարիա), ընդամենը տեղադրվել են 478 իմպլանտատներ: Ոսկրա-վերականգնողական

վիրաբուժական միջամտությունների ժամանակ կիրառվել են աուտոգեն ոսկր և տարբեր ոսկրափոխարինիչ նյութեր՝ «Կոլլապան» (Բնտերմեդապատիտ, ՌԴ), «Bio-Oss» (Geistlich, Wolhusen, Switzerland): Կենսաթաղանթներից կիրառվել են «Bio-Gide»(Geistlich, Wolhusen, Switzerland), «Կոլոստ»(Բիոֆարմ Հոլդինգ, ՌԴ):

Իմպլանտացիայի հետվիրահատական փուլում կիրառվել է մագնիսա-լազերային թերապիա «Միլտա-Ֆ-8-01» ապարատի (Տիզերական Սարքաշինություն ԳԱՍ, ՌԴ) կիրառմամբ: Միլտա-Ֆ-8-01» ապարատը իր մեջ ներառում է ցածր ինտենսիվության իմպուլսային լազեր, մագնիսային դաշտի գեներատոր և ապահովում է ցածր ինտենսիվության լազերային ճառագայթման և մագնիսային դաշտի համակցված ֆիզիոթերապևտիկ ազդեցություն: Բուժման համար ընտրվել են հետևյալ պարամետրերը՝ իմպուլսիվ ալիքի հաճախականությունը 80Հց, ալիքի երկարությունը 0,89մկմ, ճառագայթման հզորությունը 1,2-5մՎտ/սմ², մագնիսային դաշտինը 5-10մՏ:

Կախված հետվիրահատական փուլում բուժ-կանխարգելիչ միջոցառումների ծավալից հիվանդները բաժանվել են երկու խմբի՝ **I խումբ-հիմնական(104 հիվանդներ)** և **II խումբ-համեմատական (20 հիվանդներ)**:

Հիմնական խմբի հիվանդների մոտ հետվիրահատական փուլում կատարվել է ընդհանուր և տեղային կանխարգելիչ հակաբորբոքային թերապիա և մագնիսա-լազերային թերապիա, հսկիչ խմբի հիվանդների մոտ կատարվել է ընդհանուր և տեղային կանխարգելիչ հակաբորբոքային թերապիա, մագնիսա-լազերային թերապիա չի կիրառվել: Մագնիսա-լազերային թերապիայի տևողությունը կախված է եղել վիրահատական միջամտության ծավալից և կազմել է 3-5 րոպե, կուրսի քանակը կազմել է 7-14 օր:

Հիվանդների կլինիկական գնումը իրականացվել է վիրահատության հաջորդ օրվանից, գնահատվել է ընդհանուր վիճակը, ջերմության, այտուցի, ցավի առկայությունը, դեմքի կոնֆիգուրացիան, ռեզոնանս ավշային հանգույցները:

Ստորատամաբնային նյարդի վնասվածքների դեպքում նյարդի ֆունկցիոնալ վիճակի գնահատման համար կիրառվել են էլեկտրոֆիզիոլոգիական թեստեր ՅՕՄ-3 էլեկտրոդնոտմետրի կիրառմամբ: Էլեկտրոդը տեղադրվել է ստորին շրթունքի և ենթակզակային շրջանի մաշկին, էլեկտրական հոսանքի ուժի իմպուլսի ամպլիտուդան սկսելով 0,1մկԱ-ից հետո գետն մեծացվել է մինչև 150մկԱ: Որոշվել է հոսանքի նվազագույն ուժը, որի ազդեցությունը զգացել է հիվանդը, արձանագրվել է զգացողության և ցավի շեմը: Դինամիկ հսկողության ժամանակ կիրառվել են կլինիկական, ռենտգենաբանական, ֆունկցիոնալ մեթոդներ: Գնահատվող կլինիկական ինդեքսների մեջ ընդգրկվել են հիգիենայի, պարօրոնտալ, արյունահոսության, հարիմպլանտային ակոսի գոնդավորման խորության և ոսկրի ռեգորբոքայի ինդեքսները:

Վիճակագրական վերլուծությունը: Հետազոտության տվյալների վիճակագրական վերլուծությունը իրականացվել է Microsoft office Exel 2007 վիճակագրական փաթեթի և BIOSTAT v 3.03 մասնագիտացված փաթեթի օգնությամբ: Քանակական ցուցանիշների վերլուծության համար հաշվարկվել է միջին թվաբանական (M),

ստանդարտ շեղում(σ), միջին թվաքանականի միջին սխալը(m): Երկու նորմալ բաշխման միջավայրերից ստացված միջին թվաքանականների և ցուցանիշների համեմատության համար հաշվարկվել է տարբերության հավաստիության Ստյուդենտի գործակցը (t=2; 95,5%):

ՀԵՏԱԶՈՏՈՒԹՅԱՆ ԱՐՃՈՒՆՔՆԵՐՆ ՈՒ ԴՐԱՆՑ ՔՆՆԱՐԿՈՒՄԸ

Մեր առջև դրված խնդիրների համապատասխան վերլուծվել և համակարգվել են ատամնային իմպլանտացիայի տարբեր փուլերում արձանագրված տեղային բարդությունները: Արձանագրված բարդությունները դասակարգվել են ըստ ժամկետների՝ **ներվիրահատական, հետվիրահատական և իմպլանտատի ֆունկցիոնալ ծանրաբեռնվածությունից հետո առաջացող բարդություններ:**

Հետազոտվող հիվանդների մոտ իմպլանտացիայի վիրաբուժական փուլի ժամանակ արձանագրված բարդությունները ներկայացված են աղյուսակ 2-ում: Կատարված համարժեք բուժական միջամտությունները թույլ են տվել կանխել այդ փուլում առաջացած բարդությունների զարգացումը և դրանք հետագայում չեն անդրադարձել իմպլանտացիայի ընթացքի վրա:

**Աղյուսակ 2
առաջացած**

Իմպլանտացիայի վիրաբուժական փուլի ժամանակ բարդությունները հետազոտվող հիվանդների մոտ

Բարդության տեսակը	Տեղակայումը	n	P±m
Ոսկրի կորստիկալ թիթեղի թափածակում	Վերին և ստորին ծնոտ	6	4,8±1,9*
Վերին ծնոտային ծոցի թափածակում	Վերին ծնոտ	2	1,6±1,1*
Իմպլանտատի ներհիում ծոցի մեջ	Վերին ծնոտ	5	4,0±1,8*
Սինուս լիֆտինգի ժամանակ վերին ծնոտային ծոցի թափածակում	Վերին ծնոտ	3	2,4±1,4**
Ստորատամնաբնային, ենթակզակային նյարդերի վնասում	Ստորին ծնոտ	14	11,3±2,8*
Հարևան ատամի արմատի վնասում	Վերին և ստորին ծնոտ	2	1,6±1,1**
Իմպլանտատի սկզբնական անբավարար կայունություն	Վերին և ստորին ծնոտ	8	6,5±2,2*
Արյունահոսություն	Վերին և ստորին ծնոտ	9	7,3±2,3*
Ընդամենը		49	39,5±4,4*

Օստիոբացում *P<0,0 **P>0,05 Ցուցանիշները վիճակագրորեն հավաստի են

Վիրահատության հաջորդ օրը 62% հիվանդների մոտ արձանագրվել է թեթև ցավ, այտուց, հիպերեմիա, ֆիբրոզ փառ վերքի շրջանում, 21% հիվանդների մոտ սուբֆերիլ ջերմություն, 23% հիվանդների մոտ ռեզոնար ավշային հանգույցների մեծացում: Հիմնական խմբի 51% հիվանդների մոտ բուժման երրորդ օրը փոքրացել են մեծացած ավշային հանգույցները, 32% հիվանդների մոտ նվազել են այտուցները, 70% հիվանդների մոտ նկատվել է ցավի և ջերմության բացակայություն, իսկ համեմատական խմբի 25% հիվանդների մոտ

են փոքրացել մեծացած ավշային հանգույցները, 11% հիվանդների մոտ նվազել են այտուցները և 25% հիվանդների մոտ է նկատվել ցավի և ջերմության բացակայություն: Վիրահատական վերքի էպիթելիզացիան հիմնական խմբի հիվանդների մոտ արձանագրվել է վիրահատությունից 6-7 օր անց, համեմատական խմբի հիվանդների մոտ 10-11 օր անց, հիմնական խմբի հիվանդների մոտ կարերը հեռացվել են վիրահատությունից հետո 6-7 օր անց, իսկ համեմատական խմբի հիվանդների մոտ վիրահատությունից հետո 9-10 օր անց: Հիմնական և համեմատական խմբերի հիվանդների մոտ կլինիկական ախտանիշների համեմատությունը բուժման դինամիկայում վկայում են վերքային պրոցեսի լավացման և ռեգեներացիայի ընթացքի վրա մագնիսա-լազերային թերապիայի դրական ազդեցության մասին: Այսպիսով հետվիրահատական բուժ-կանխարգելիչ միջոցառումների համալիրում մագնիսա-լազերային թերապիայի ընդգրկումը նպաստում է տեղային բորբոքային դրսևորումների արագ և արտահայտված նվազմանը, ունի հետվիրահատական բարդությունների զարգացումը կանխարգելող նշանակություն: Հետազոտությունների արդյունքների հիման վրա համակարգվել է հետվիրահատական շրջանում առաջացած տեղային բարդությունները հետազոտվող հիվանդների մոտ (աղյուսակ 3):

Աղյուսակ 3

Ատամնային իմպլանտացիայի հետվիրահատական վաղ շրջանում առաջացող բարդություններ

Բարդության տեսակը	Տեղակայումը	n	P±m
Հետվիրահատական այտուց	Վերին և ստորին ծնոտ	94	75,8±3,9*
Հարիմպլանտային հյուսվածքի բորբոքում	Վերին և ստորին ծնոտ	4	3,2±1,6**
Կարերի բացում	Ստորին ծնոտ	6	4,8±1,9*
Իմպլանտատի տեղադրումից հետո ցավ	Ստորին ծնոտ	4	3,2±1,6**
Վերին ծնոտային ծոցի բորբոքում	Վերին ծնոտ	3	2,4±1,4**
Վնասվածքային նեյրոպաթիա	Ստորին ծնոտ	18	14,5±3,2*

Ծանոթացում *P<0,05 **P>0,05 Ցուցանիշները վիճակագրորեն հավաստի են

Հետվիրահատական փուլում ստորատամնաբնային նյարդի ֆունկցիայի տարբեր աստիճանի խանգարումներ արձանագրվել է հետազոտության մեջ ընդգրկված 18 հիվանդների մոտ՝ 11 կին և 7 տղամարդ: Ըստ համակարգչային շերտագրության արդյունքների՝ կախված տեղադրված ատամնային իմպլանտատի դիրքի և ստործնոտային խողովակի փոխահարաբերության այդ հիվանդները բաժանվել են երկու խմբերի: **Առաջին խմբի** 12 հիվանդների մոտ ատամնային իմպլանտատը ստործնոտային խողովակից տեղադրված է եղել մեկ միլիմետր հեռավորության վրա: **Երկրորդ խմբի** 6 հիվանդների մոտ տեղադրված ատամնային իմպլանտատը վնասել է ստործնոտային խողովակի կորտիկալ շերտը: Առաջին խմբի հիվանդների հիմնական գանգատները եղել են

վնասվածքի կողմում զգացողության իջեցումը՝ հիպոէսթեզիան, որոշ հիվանդներ նշել են նաև պարէսթեզիայի զգացողություն շրջունքի շրջանում: Երկրորդ խմբի 78% հիվանդները նշել են տակտիլ, զգացող, ջերմային զգացողության բացակայություն, իսկ մնացածները՝ դիսթեզիա և հիպոէսթեզիա, 16% հիվանդների մոտ միջին ինտենսիվության ցավի առակայություն, 84% հիվանդների մոտ թեթև ինտենսիվության ցավի առակայություն, որոնք ուժեղացել են դիպչելուց, խոսելուց, ուտելուց: Մաշկի զգացողության խանգարման մակերեսը առաջին խմբի հիվանդների մոտ արձանագրվել է միջինում 9,4սմ², իսկ երկրորդ խմբի հիվանդների մոտ 14,1սմ²: Բոլոր հիվանդների մոտ, բացի կլինիկական զննումից, կատարվել են նաև ատամների էլեկտրոօրոնտոախտորոշում և մաշկի զգայունության սենսոր թեստեր: Կատարված թեստերը արձանագրել են ցուցանիշների բարձրացում առողջ կողմի հետ համեմատած, որը վկայում է ստորատամնաբնային նյարդի հաղորդականության խանգարման մասին: Ախտահարված կողմում այդ ցուցանիշները մեծացել են՝ 18,3մկԱ-ից մինչև 42,1մկԱ կախված ստորատամնաբնային նյարդի վնասման աստիճանից: Մաշկի էլեկտրոթեստի ցուցանիշները նույնպես մեծացել են համապատասխանաբար 48,2 մկԱ-ից մինչև 64,2մկԱ, նորմայի 25-37մկԱ-ի դեպքում (աղյուսակ 4):

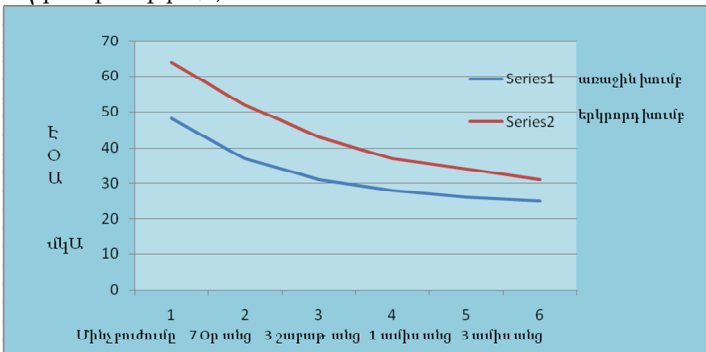
Աղյուսակ 4

Ստորատամնաբնային նյարդի վնասման (ՄԱՆ) աստիճանը ըստ էլեկտրոֆիզիոլոգիական թեստերի

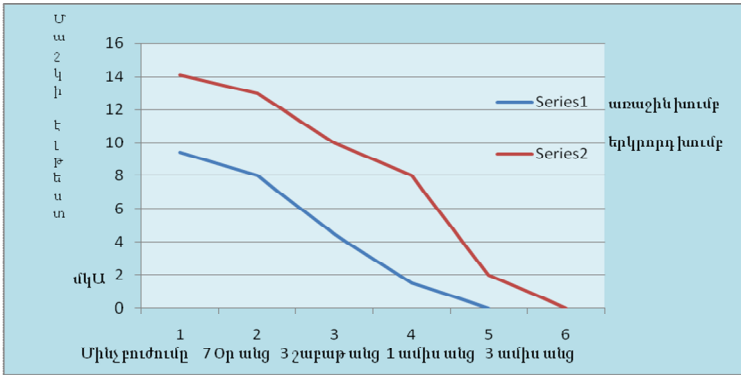
ՄԱՆ-ի վնասման աստիճանը	n	M±σ	
		ատամների էՕԱ	մաշկի էլեկտրոթեստ
I աստիճան	12	18,3±8,2	48,2±17,2
II աստիճան	6	42,1±14,5	64,2±19,5

Էլեկտրոֆիզիոլոգիական թեստերի ցուցանիշների վերլուծության արդյունքում ախտորոշվել է ստորատամնաբնային նյարդի վնասման աստիճանը և որոշվել է բուժման մարտավարությունը: Առաջին խմբի 12 հիվանդների մոտ, որոնց մոտ ախտորոշվել է թեթև նեյրոպաթիա, առանց ստորձնոտային խողովակի կորտիկալ շերտի վնասման, ընտրվել է կոնսերվատիվ բուժման մարտավարություն և դինամիկ հսկողություն: Առաջին խմբի 12 հիվանդները բաժանվել են երկու ենթախմբերի՝ առաջին ենթախմբի ութ հիվանդների մոտ կոնսերվատիվ բուժման համալիրում ընդգրկվել է մազնիսա-լազերային թերապիա, երկրորդ ենթախմբի չորս հիվանդների մոտ կոնսերվատիվ բուժման համալիրում մազնիսա-լազերային թերապիա չի ընդգրկվել: Կոնսերվատիվ բուժումը իր մեջ ընդգրկել է հակաբորբոքային, հակաալյուցային, դեսենսիբլիզացնող թերապիա, անալգետիկներ, հակաօքսիդանտներ, B խմբի վիտամինների կոմպլեքս: Ներքին ընդունման համար նշանակվել է neurorubine (B1,B6,B12, Wepha GmbH, Գերմանիա) օրը մեկ անգամ՝ երեք շաբաթվա ընթացքում, ibuprofen 600մգ (Hafslund Nycomed, Ավստրիա) օրը երեք անգամ՝ երեք շաբաթվա ընթացքում, dexamethasone (Կրկա, Սլովենիա) 0,5մգ չափաբաժնով՝ 2-ական հաբ առաջին 3

օրը և 0,5մգ 1-ական հաբ հաջորդ 3 օրը, ցավի դեպքում՝ կետոնալ 100մգ: Մագնիսա-լազերային թերապիան իրականացվել է 10-14 օրվա ընթացքում: Բուժման արդյունքները ցույց են տվել որ, առաջին խմբի առաջին ենթախմբի հիվանդների մոտ ստորատամնաբնային նյարդի ֆունկցիայի լիարժեք վերականգնումը իրականացել է մինչև 1 ամսվա ընթացքում, առաջին խմբի երկրորդ ենթախմբի հիվանդների մոտ, ստորատամնաբնային նյարդի ֆունկցիայի լիարժեք վերականգնումը իրականացել է մինչև 2 ամսվա ընթացքում: Արտահայտված նեյրոպաթիայի սիմպտոմներով երկրորդ խմբի 6 հիվանդների մոտ ընտրվել է համալիր (վիրաբուժական և կոնսերվատիվ) բուժման մարտավարություն և դինամիկ հսկողություն: Այդ հիվանդների մոտ կատարվել է ստորատամնաբնային նյարդի դեկոմպրեսիա՝ 8 իմպլանտատների հեռացմամբ՝(մինչև 2 օրվա ընթացքում) որպեսզի կանխվի նյարդի դեգեներացիան: Երկրորդ խմբի հիվանդների մոտ կոնսերվատիվ բուժումը իր մեջ ընդգրկել է նույն դեղորայքային սխեման ինչը կիրառվել է առաջին խմբի հիվանդների մոտ, կատարվել է ներբերանային և արտաբերանային մագնիսա-լազերային թերապիա 14-20 օրվա ընթացքում: Երկրորդ խմբի հիվանդների մոտ ստորատամնաբնային նյարդի զգայունության լիարժեք վերականգնում արձանագրվել է 3-4 ամիսների ընթացքում: Համալիր բուժման անցկացումը մագնիսա-լազերային թերապիայի ընդգրկմամբ, բերել է ստորին շրթունքի և կզակի շրջանում զգայունության վերականգման ժամկետների կրճատման: Զգայունության բացակայության մակերեսի ցուցանիշների բարելավումը ավելի արագ և արդյունավետ է ընթացել առաջին խմբի այն հիվանդների մոտ՝ որոնց բուժման համալիրում ընդգրկվել է մագնիսա-լազերային թերապիա: Ֆիզիո-դեղորայքային թերապիայի կիրառման արդյունքում զգալիորեն փոխել են նաև ԷՕՍ-ի և մաշկի էլեկտրաթեստերի ցուցանիշների տվյալները դեպի լավացում (գծապատկեր 1,2):



Գծապատկեր 1. Ախտահարման կողմում առկա ատամների ԷՕՍ-ի ցուցանիշները բուժման դինամիկայում հետազոտվող հիվանդների խմբերում



Գծապատկեր 2. Ախտահարման կողմում մաշկի էլեկտրաթեստերի ցուցանիշները բուժման դինամիկայում հետազոտվող հիվանդների խմբերում

Կատարված հետազոտությունների հիման վրա մշակվել է հետիմպլանտացիոն վնասվածքային նեյրոպաթիաների բուժման պլանը, որի կիրառումը թույլ է տալիս ընտրել բուժման օպտիմալ մարտավարություն կախված նյարդի վնասման աստիճանից:

Հետազոտությունների արդյունքների հիման վրա համակարգվել է իմպլանտատի ֆունկցիոնալ ծանրաբեռնվածությունից հետո առաջացող բարդությունները հետազոտվող հիվանդների մոտ (աղյուսակ 5):

Աղյուսակ 5

Իմպլանտատի ֆունկցիոնալ ծանրաբեռնվածությունից հետո առաջացող բարդություններ

Բարդության տեսակը	Տեղակայումը	n	P±m
Օրթոպեդիկ կոնստրուկցիան ֆիքսող պտուտակի թուլացում	Վերին և ստորին ծնոտ	3	2,4±1,4**
Ցեմենտված օրթոպեդիկ կոնստրուկցիայի ֆիքսացիայի խախտում	Վերին և ստորին ծնոտ	2	1,6±1,1*
Աբաթենտը ֆիքսող պտուտակի կոտրվածք	Ստորին ծնոտ	2	1,6±1,1*
Պերիմուկոզիտ	Ստորին ծնոտ	16	12,9±3,0*
Պերիիմպլանտիտ	Վերին ծնոտ	30	24,2±3,9*
Ընդամենը	Ստորին ծնոտ	53	42,7±4,4*

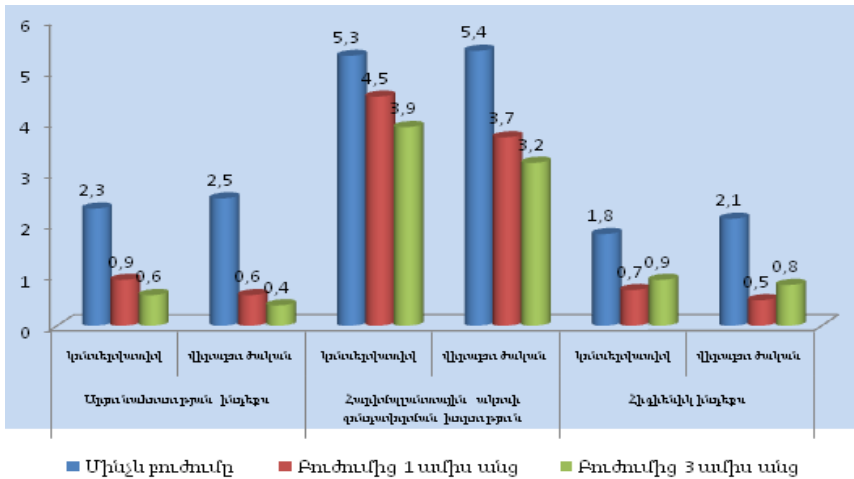
Ֆունկցիոնալ ծանրաբեռնվածությունից հետո պերիմուկոզիտներ ախտորոշվել է 14 հիվանդների մոտ, պերիիմպլանտիտներ ախտորոշվել են 25 հիվանդների մոտ: Պերիիմպլանտիտների ախտորոշման փուլում կլինիկական ցուցանիշները ընդգրկել են արյունահոսության ինդեքսը, հարիմպլանտային ակոսի խորության ինդեքսը, ոսկրի կորստի ինդեքսը: Կլինիկական և ռենտգենաբանական ցուցանիշները արձանագրվել են բուժման դինամիկայում:

Պերիմուկոզիտի բուժումը 16 իմպլանտատների շրջանում կատարվել է կոնսերվատիվ մեթոդներով, որը իր մեջ ներառել է հիգիենիկ միջոցառումներ, ակվակլինետիկ Air-Flow, 0,12% chlorhexidine gluconate լուծույթով լվացում, պրոթեզի կորեկցիա, տեղային հակաբորբոքային թերապիա (մետրոգիլ դենտա), մագնիսա-լազերային թերապիա՝ երեք ռոպեի ընթացքում:

Արյունահոսության ինդեքսի միջին ցուցանիշը պերիմուկոզիտի բուժումից առաջ միջինում եղել է $1,5 \pm 0,22$ բուժումից հետո եղել է $0,2 \pm 0,13$: Հարիմպլանտային ակոսի գոնդավորման խորության միջին ցուցանիշը պերիմուկոզիտի բուժումից առաջ եղել է $3,1 \pm 0,21$ բուժումից հետո եղել է $2,4 \pm 0,16$: Պերիմուկոզիտների դեպքում կատարված բուժումը արդյունավետ է եղել, ինչը արտացոլվել է կլինիկական ինդեքսների ցուցանիշների փոփոխություններով:

Պերիիմպլանտիտների բուժման մեթոդի ընտրությունը կատարվել է էթիոլոգիական գործոնների վերլուծության և հարիմպլանտային հյուսվածքների ախտահարման աստիճանի հիման վրա: Հետազոտության մեջ ընդգրկված պերիիմպլանտիտով 25 հիվանդները կախված բուժման մեթոդից բաժանվել են 2 խմբի: Առաջին խմբի 8 հիվանդների մոտ (8 իմպլանտատներ թեթև աստիճանի պերիիմպլանտիտ, 5 իմպլանտատներ միջին պերիիմպլանտիտ) կիրառվել է միայն կոնսերվատիվ բուժման մեթոդ, երկրորդ խմբի 17 հիվանդների մոտ (6 իմպլանտատներ-թեթև պերիիմպլանտիտ, 7 իմպլանտատներ - միջին աստիճանի պերիիմպլանտիտ և 4 իմպլանտատներ- ծանր պերիիմպլանտիտ) կիրառվել է համակցված՝ կոնսերվատիվ և վիրաբուժական բուժում: Կոնսերվատիվ բուժումը ներառել է այն բուժման համալիրը, որը կիրառվել է պերիմուկոզիտի դեպքում: Վիրաբուժական բուժման ժամանակ կատարվել է լորձաթաղանթ-վերնուկրային լաթի շերտազատում, հարիմպլանտային ախտաբանական հյուսվածքների հեռացում, իմպլանտատի մակերեսի մաքրում ակվակլինետիկ Air-Flow եղանակով, քիմիական մշակում (0,12% chlorhexidine gluconate-ի լուծույթ), մագնիսա-լազերային թերապիա 30 վայրկյան տևողությամբ: Երկրորդ խմբի 17 հիվանդները բաժանվել են 2 ենթախմբերի, առաջին ենթախմբի 12 հիվանդների մոտ ոսկրային դեֆեկտը վերականգնվել է ոսկրափոխարինիչ նյութերի և հիալուրոնաթթվի պրեպարատ Gengigel-ի (Ricerfarma SRL, Իտալիա) խառնուրդով և ծածկվել է Bio-Gide թաղանթով, լորձաթաղանթ-վերնուկրային լաթի վերատեղադրումից հետո դրվել են կարեր: Երկրորդ խմբի երկրորդ ենթախմբի հինգ հիվանդների մոտ կատարվել է բուժման նույն սխեման ինչը կիրառվել է առաջին ենթախմբի հիվանդների մոտ առանց Gengigel-ի կիրառման: Հետվիրահատական շրջանում կատարվել է մագնիսա-լազերային թերապիա երեք ռոպեի ընթացքում: Ծանր աստիճանի պերիիմպլանտիտի ախտահարմամբ 4(0,87%) իմպլանտատներ հեռացվել են և կատարվել է օստեոպլաստիկա: Պերիիմպլանտիտների համալիր բուժումից երեք ամիս անց արձանագրվել է հարիմպլանտային լորձաթաղանթի նորմալ գույն, այտուցի, փառի և էքսուդատի բացակայություն, գոնդավորման խորության նվազում <5մմ, արյունահոսության բացակայություն կամ նվազում գոնդավորման ժամանակ: Բուժման ավարտից

հետո հիվանդների 93,8% մոտ նորմային մոտեցել են արյունահոսության և պարօդոնտալ ինդեքսները: Արյունահոսության ինդեքսի միջին ցուցանիշը պերիիմպլանտիտի բուժումից առաջ առաջին խմբի հիվանդների մոտ եղել է $2,3 \pm 0,33$, երկրորդ խմբում $2,5 \pm 0,31$, բուժումից հետո եղել է համապատասխանաբար $0,6 \pm 0,11$ և $0,4 \pm 0,12$: Հարիմպլանտային ակոսի զոնդավորման խորության միջին ցուցանիշը պերիիմպլանտիտի բուժումից առաջ առաջին խմբի հիվանդների մոտ եղել է $5,3 \pm 0,4$, երկրորդ խմբում $5,4 \pm 0,24$, բուժումից հետո եղել է համապատասխանաբար $3,9 \pm 0,28$ և $3,2 \pm 0,17$ (զծապատկ 3.): Կլինիկական ինդեքսների ցուցանիշների դինամիկան՝ բուժման տարբեր մեթոդների կիրառմամբ փաստում է, որ կոնսերվատիվ մեթոդը հանդիսանում է արդյունավետ պերիմոնոկոզիտների և թեթև պերիիմպլանտիտների բուժման ժամանակ, միջին և ծանր պերիիմպլանտիտների բուժման համար ավելի արդյունավետ է համալիր բուժումը, որը ներառում է մագնիսա-լազերային և հակաբորբոքային թերապիա, օստեոպլաստիկա ոսկրափոխարինիչների և հիալուրոնաթթվի պրեպարատ Gengigel-ի համակցված կիրառմամբ:



Գծապատկեր 3. Կլինիկական ցուցանիշների փոփոխության դինամիկան կախված պերիիմպլանտիտների բուժման մեթոդից

Կատարված հետզոտությունների արդյունքում մշակվել է պերիիմպլանտիտների բուժման ավգորիթ, որը հնարավորություն է ընձեռնում ընտրել համապատասխան բուժման մեթոդ՝ կախված հարիմպլանտային հյուսվածքների ախտահարման աստիճանից:

Այսպիսով ընդհանրացնելով ատամնային իմպլանտացիայի տարբեր փուլերում արձանագրված տեղային բարդությունները և նրանց առաջացման պատճառների վերլուծությունը՝ կարելի է փաստել, որ բարդությունների կանխարգելման

կարևորագույն նախապայմանը համալիր մոտեցման անհրաժեշտությունն է, որն ընդգրկում է մանրակրկիտ նախավիրահատական ախտորոշում, իմպլանտացիայի վիրահատական ուղեցույցների պահպանում, հետվիրահատական վերականգնողական միջոցառումների իրականացում, կենսամեխանիկական չափորոշիչները ապահովող օրթոպեդիկ կոնստրուկցիաների կիրառում, ֆունկցիոնալ ծանրաբեռնվածությունից հետո դինամիկ հսկողություն՝ պարբերական պրոֆեսիոնալ հիգիենայի իրականացմամբ:

Իմպլանտացիայի տարբեր փուլերում արձանագրված բարդությունների բուժման արդյունքների համակարգման և վերլուծության հիման վրա մշակվել է բարդությունների բուժման ալգորիթմ: Մշակված բուժ-կանխարգելիչ և վերականգնողական համալիր միջոցառումների սխեմաները մագնիսա-լազերային թերապիայի կիրառմամբ թույլ կտան նվազեցնել ատամնային իմպլանտացիայի բարդությունները և բարձրացնել նրանց բուժման արդյունավետությունը:

ԵԶՐԱՀԱՆԳՈՒՄՆԵՐ

1. Ատամնային իմպլանտացիայի ռիսկի գործոնների համակարգման հիման վրա մշակվել է իմպլանտոլոգիական բուժման բարդության աստիճանի գնահատման սանդղակ:
2. Մագնիսա-լազերային թերապիայի ներառումը ատամնային իմպլանտացիայի հետվիրահատական բուժ-կանխարգելիչ միջոցառումների համալիրում արագացնում է վերքերի լավացումը, կրճատում է ռեաբիլիտացիայի ժամկետները և հանդիսանում է բարդությունների կանխարգելման պաթոգենետիկորեն հիմնավորված բարձրարդյունավետ մեթոդ:
3. Բուժման կոնսերվատիվ մեթոդները արդյունավետ են պերիմուկոզիտների և թեթև աստիճանի պերիիմպլանտիտների բուժման ժամանակ, միջին և ծանր աստիճանի պերիիմպլանտիտային ախտահարումների դեպքում ավելի արդյունավետ է բուժման համալիր վիրաբուժական սխեման՝ դեղորայքային, ֆիզիկական և ոսկրա-վերականգնողական մեթոդների համակցված կիրառմամբ:
4. Տարբեր կլինիկական ինդեքսների դրական դինամիկական և ռադիոլոգիոգրաֆիայի ցուցանիշները վկայում են, որ հիպոլորոնաթթվի պրեպարատ Gengigel-ի և ոսկրանյութի համակցված կիրառումը պերիիմպլանտիտների բուժման համալիրում պաթոգենետիկորեն հիմնավորված է, ստեղծում է բարենպաստ պայմաններ բորբոքային-դեստրուկտիվ պրոցեսի վերացման, հարիմպլանտային հյուսվածքների ռեգեներացիայի համար և ապահովում է կայուն ռեմիսիա:
5. Հետիմպլանտացիոն վնասվածքային ներոպաթիայի դեպքում նյարդի ֆունկցիայի վերականգմանը ուղղված բուժման համալիրում մագնիսա-լազերային թերապիայի ներառումը դեղորայքային թերապիայի հետ համակցված կրճատում է հիվանդների բուժման և ռեաբիլիտացիայի ժամկետները:

6. Էլեկտրաֆիզիոլոգիական թեստերը և համակարգչային շերտագրությունը կարող են օգտագործվել որպես ստորատամնաբնային նյարդի ախտորոշման և կիրառված բուժման արդյունավետության գնահատման սկրինինգային մեթոդներ:

ԳՈՐՏԱԿԱՆ ԱՌԱՋԱՐԿՆԵՐ

1. Ատամնային իմպլանտացիայի բարդությունների կանխարգելման և բուժման համալիր միջոցառումների շարքում ներառել մագնիսա-լազերային թերապիա:

2. Ատամնային իմպլանտացիայի տարբեր փուլերում առաջացած բարդությունների բուժման ալգորիթմի կիրառումը թույլ կտա ընտրել բուժման օպտիմալ մարտավարություն և կանխարգելել բարդությունների հետագա խորացումը:

3. Պերիիմպլանտիտների բուժման համար կիրառել մեր կողմից առաջարկված բուժման ալգորիթմը, որը թույլ կտա տարբեր աստիճանի պերիիմպլանտային ախտահարումների դեպքում տարբերակված բուժման մոտեցում ընտրել:

4. Վնասվածքային նեյրոպաթիայի բուժման մարտավարությունը որոշելիս հաշվի առնել իմպլանտատի տեղակայման հարաբերակցությունը ստործնոտային խողովակին և բուժման հետագա բարենպաստ ընթացքի համար կիրառել մեր կողմից առաջարկված բուժման ալգորիթմը:

5. Ատամնային իմպլանտացիան պլանավորելիս հնարավոր բարդությունների կանխարգելման համար կիրառել մեր կողմից մշակված իմպլանտոլոգիական բուժման բարդության աստիճանի գնահատման սանդղակը, որը ոչ միայն ընդգրկում է բարդություններին նպաստող գործոնները, այլև խմբավորում է իմպլանտոլոգիական բուժումը ըստ բարդության բարձր, միջին և ցածր աստիճանների:

6. Իմպլանտատների երկարատև ֆունկցիոնալ գործունեության ապահովման համար կատարել հիվանդների դիսպանսեր հսկողություն՝ կլինիկական ինդեքսների և ճառագայթային ախտորոշման մեթոդների պարբերական մոնիթորինգով:

Հետազոտության հիման վրա մշակվել է ճառագայթային ախտորոշման տարբեր մեթոդների ալգորիթմ՝ որի կիրառումը կլինիկական պրակտիկայում թույլ է տալիս կանխարգելել և նվազեցնել բարդությունների առաջացումը, բարձրացնել բուժման արդյունավետությունը:

ԱՏԵՆԱԽՈՍՈՒԹՅԱՆ ԹԵՄԱՅՈՎ ՀՐԱՏԱՐԱԿՎԱԾ ԱՇԽԱՏԱՆՔՆԵՐԻ ՑԱՆԿ

1. Акопян Г.В., Хачатрян А.Г., Сейранян А.А., Нариманян М.К., Саркисян А.С. Лечение перимплантита с применением остеопластических материалов // Сборник материалов IX-ой Национальной научно-медицинской конференции "Здоровье человека", Ереван, 2010, с.362-366

2. Сейранян А.А., Акопян Г.В., Хачатрян А.Г. Эффективность применения лазеротерапии в раннем реабилитационном периоде после дентальной

- имплантации//Вопросы теоретической и клинической медицины, Научно-практический журнал, Ереван, 2015 №5(102), с.58-62
3. Сейранян А.А., Акопян Г.В., Хачатрян А.Г. Нарушение функции нижнего альвеолярного нерва как осложнение дентальной имплантации//Вопросы теоретической и клинической медицины, Научно-практический журнал, Ереван, 2015, № 6(103), с.18-22
4. Seyranyan A.A., Hakobyan G.V., Khachatryan A.G. Efficacy of different treatment methods for peri-implantitis//EuroMedica International medical Kongress, Abstracts, Hanover, 2016, p.31-33
5. Сейранян А.А. Анализ осложнений дентальной имплантации и пути их профилактики// Вопросы теоретической и клинической медицины, Ереван, 2016, № 5(108), с.74-77
6. Сейранян А.А. Систематизация факторов определяющей степень сложности дентальной имплантации для профилактики потенциальных осложнений //Вестник стоматологии и челюстно-лицевой хирургии, Ереван, 2016, № 1-2, с.4-12
7. Сейранян А.А. Профилактика осложнений дентальной имплантации у пациентов с заболеваниями пародонта// Вопросы теоретической и клинической медицины, Ереван, 2016, № 3(106), с.25-28
8. Сейранян А.А. Применения гиалуроновой кислоты в комплексном лечении периимплантитов//Вестник стоматологии и челюстно-лицевой хирургии, Ереван, 2016, № 3, с.36-42
9. Մէյրանյան Ա.Ա. Ստորատամբարային նյարդի հետիմպլանտացիոն վնասվածքային նէյրոպաթիայի բուժման մարտավարությունը//Вестник стоматологии и челюстно-лицевой хирургии, Ереван, 2017, № 1-2, с. 8-17
10. Сейранян А.А. Повышение эффективности профилактики осложнений дентальной имплантации с использованием современных методов лучевой диагностики//Բժշկություն, Գիտություն և Կրթություն Գիտատեղեկատվական հանդես, Հունվար 2017թ., № 22, էջ 205-210
11. Մէյրանյան Ա.Ա., Հակոբյան Գ.Վ. Ատամային իմպլանտացիայի բարդությունների համակարգումը և բուժման ալգորիթմը //Բժշկություն, Գիտություն և Կրթություն հանդես, Հունվար 2017 թ., N 22, էջ 225-230
12. Сейранян А.А., Акопян Г.В. Комплексный метод лечения постимплантационной нейропатии нижнего альвеолярного нерва //Сборник материалов VIII Международной конференции "Современные аспекты реабилитации в медицине" 2017, с. 231-233
13. Seyranyan A.A., Hakobyan G.V. The effective therapy of peri-implantitis with a regenerative approach// The New Armenian Medical Journal, YSMU "Science Week-2017" Conferans Abstracts, 2017, Vol.11; N3, p.75
14. Hakobyan G., Seyranyan A., Khachatryan L. Comparative assessment of conservative and surgical treatment methods of peri-implantitis//SciTz Dentistry: Research & Therapy Vol 2. Iss.1., 2017, p.1-10 <http://scitechz.com/dentistry/fulltext/Dentistry-17-1008.pdf>

Сейранян Арман Аркадьевич

ОЦЕНКА ЭФФЕКТИВНОСТИ МАГНИТНО-ЛАЗЕРНОЙ ТЕРАПИИ В КОМПЛЕКСЕ ПРОФИЛАКТИКИ И ЛЕЧЕНИЯ ОСЛОЖНЕНИЙ ДЕНТАЛЬНОЙ ИМПЛАНТАЦИИ

Несмотря на успехи стоматологической имплантологии, все еще отмечается достаточно большой процент послеоперационных осложнений (от 5% до 24%), приводящих к отторжению имплантата. В связи с изложенным представляется актуальным усовершенствование и разработка эффективных методов профилактики и лечения возможных осложнений дентальной имплантации.

В работе проведен анализ основных видов осложнений у 124 пациентов с частичным или полным отсутствием зубов.

Результаты проведенных исследований и их анализ позволили охарактеризовать и дифференцировать осложнения дентальной имплантации на интраоперационные, ранние и отдаленные. На основании полученных данных предложен алгоритм лечения основных видов осложнений дентальной имплантации.

С целью исследования воздействия магнитно-лазерной терапии для профилактики и лечения осложнений дентальной имплантации 124 пациента были разделены на две группы- 20-ти пациентам контрольной группы назначили профилактическую терапию (антисептики, антибиотики), 104 пациентам основной группы в комплексную профилактическую терапию на вторые сутки после дентальной имплантации включили также магнитно-лазерную терапию. В контрольной группе пациентов на третьи сутки после дентальной имплантации отмечали: уменьшение лимфатических узлов у 25% пациентов, уменьшение отеков мягких тканей у 11% пациентов, отсутствие болевых ощущений у 25% пациентов. В основной группе пациентов на третьи сутки после операции отмечали: уменьшение лимфатических узлов у 51% пациентов, уменьшение отеков мягких тканей у 32% пациентов, отсутствие болевых ощущений-у 70% пациентов. Таким образом, включение в реабилитационный комплекс магнитно-лазерной терапии, начиная со 2-го дня после дентальной имплантации, позволяет достигать снижения возникновения осложнений воспалительного генеза, ускоряет процессы регенерации в периимплантатной области. Из ранних осложнений дентальной имплантации нейропатия нижнего альвеолярного нерва различной степени диагностирована у 18 пациентов. Пациенты с нейропатиями разделены на 2 группы. Критерием распределения пациентов по группам была оценка по КТ расположения дентального имплантата относительно нижнечелюстного канала. Первую группу составили 12 пациентов, у которых дентальный имплантат определялся в пределах расстояния 1мм к нижнечелюстному каналу, но без нарушения целостности кортикальной пластинки. Вторую группу составили 6 пациентов у которых наблюдалась компрессия нижнечелюстного канала дентальным имплантатом. Пациенты 1-й группы в зависимости от типа лечения разделены на две подгруппы, у 8 пациентов 1-ой подгруппы проведена комплексная консервативная терапия (neurorubine, ibuprofen, dexamethasone) и магнитно-лазерная терапия в

течение 2 недели, у 4 пациентов 2-ой подгруппы проведена только комплексная консервативная терапия, магнитно-лазерная терапия не проведена. У 6 пациентов II группы произведена операция декомпрессии нижнего альвеолярного нерва путем удаления установленного дентального имплантата в течение 48 часов и комплексная консервативная терапия. Результаты лечения показали, что полное восстановление функции нижнего альвеолярного нерва у пациентов 1-ой подгруппы I группы произошло до 1 месяца а у пациентов 2-ой подгруппы до 2 месяцев, у пациентов II группы восстановление произошло до 3-4 месяцев. На основании полученных данных разработана и внедрена в клинику алгоритм физико-фармакологической терапии лечения нейропатии нижнего альвеолярного нерва. Осложнение воспалительного характера в области установленных имплантатов – периимплантит диагностирован у 25 пациентов, перимукозит диагностирован у 14 пациентов. 25 пациентов с периимплантитом в зависимости от метода лечения были распределены по группам. У пациентов 1-й группы (8 пациентов) проводили только консервативные методы лечения, у пациентов 2-й группы (17 пациентов) проводили консервативные и хирургические методы лечения. Консервативное лечение заключалось в антибиотикотерапии, очистки поверхности имплантата и магнитно-лазерной терапии. Хирургическое лечение периимплантита заключалось в удалении патологических тканей вокруг имплантата, магнитно-лазерной терапии, костной пластики. Костные дефекты заполнялись смесью аутокости, костнопластических материалов (Коллапан или Bio-Oss) и препарата гиалуроновой кислоты Gengigel. Сравнительная клинко-рентгенологическая оценка результатов лечения периимплантита показала улучшение клинических индексов в I группе пациентов по сравнению со II группой, у I группы пациентов отмечено восстановление костных дефектов. Сравнительные оценки результатов консервативных и хирургических методов лечения периимплантита позволили сделать выводы о превосходстве последнего по всем параметрам. По результатам проведенных исследований обоснована применение остеопластических материалов, препарата гиалуроновой кислоты Gengigel и магнитно-лазерной терапии при лечении периимплантита. Полученные нами результаты послужили основой для разработки алгоритма лечения периимплантита. На основании полученных данных разработан комплекс мероприятий профилактики осложнений дентальной имплантации.

Таким образом, результаты проведенного исследования свидетельствуют о том, что применение магнитно-лазерной терапии как профилактического и лечебного метода коррекции осложнений после дентальной имплантации значительно повышает результативность внутрикостной имплантации и следовательно является обоснованным.

Arman Seyranyan

ASSESSMENT OF THE EFFICIENCY OF MAGNETO-LASER THERAPY IN THE COMPLEX OF PREVENTION AND TREATMENT OF COMPLICATIONS OF DENTAL IMPLANTATION

The recorded long-term results are quite successful, but the implantation process is also not immune from complications (5%-24%). The high prevalence of implants complications reflects insufficient effectiveness of methods of their prevention and treatment, which makes it important to search for new therapeutic and prophylactic approaches.

The 124 patients involved in this study referred for dental treatment with the use of implants. The patients were examined clinically and radiographically. The results of the studies and their analysis made it possible to characterize and differentiate the complications of dental implantation into intraoperative, early and distant.

On the second day after the dental implantation conducted preventive actions (systemic antibiotics, local antiseptics and magnetic-laser therapy). To justify the use of magnito-laser therapy in the complex of measures for the prevention of complications in the early stages after the dental implantation, all patients were divided into 2 groups. 20 patients of the control group were prescribed preventive therapy (antiseptics, antibiotics), 104 patients of the main group were included in the complex preventive therapy for the second day after dental implantation, also included magnetic-laser therapy. In the control group of patients, on the third day after dental implantation, there were: a decrease in lymph nodes in 25% of patients, a decrease in edema of soft tissues in 11% of patients, and no pain in 25% of patients. In the main group of patients, on the third day after the operation, there were: a decrease in lymph nodes in 51% of patients, a decrease in edema of soft tissues in 32% of patients, and no pain in 70% of patients. Thus, the inclusion in the rehabilitation complex of magnetic laser therapy after dental implantation, allows to achieve a reduction in the occurrence of complications of inflammatory genesis, accelerates the regeneration processes in the peri-implant area.

Of the early complications of dental implantation, the lower alveolar nerve neuropathy of various degrees was diagnosed in 18 patients. Patients with neuropathies are divided into 2 groups, the criterion for the distribution of patients into groups was CT assessment of the location of the dental implant relative to the mandibular canal. The first group consisted of 12 patients in whom the dental implant was defined within a distance of 1 mm to the mandibular canal, but without compromising the integrity of the cortical plate. The second group consisted of 6 patients who had compression of the mandibular canal with a dental implant. 12 patients of the first group were prescribed the following combination of medicaments: nonsteroid antinflammatory drugs, ibuprofen for 3 week was prescribed, oral dexamethasone 4 mg 3 days, neurorubine, magnito-laser therapy. Canal decompression performed with regard to 6 patients 2 group, removal of the implant, within 48h. post-surgery. Treatment results showed that the total recovery of the inferior alveolar nerve function in patients I group was 1 to 2 months and the group II patients was 3 -4 months. Based on the data developed and implemented an algorithm clinic treating neuropathy of the lower alveolar nerve.

In 32 partially edentulous patients 14 implants diagnosed with peri-mucositis, 14 implants-early peri-implantitis, 12 implants-moderate peri-implantitis and 4 implants severe peri-implantitis. The diagnostic parameters used for assessing peri-implantitis include clinical indices, probing pocket depth (PPD), bleeding on probing (BOP), suppuration, mobility, peri-implant radiography. 14 patients with peri-mucositis was treated only conservative treatments methods. 25 patients with peri-implantitis were divided in two groups, depending on the type of treatment-1st group(8 patients) was treated only conservative treatments methods,in the second group the(17patients) was treated surgically. Conservation treatment include: Systemic antibiotics, magneto-laser therapy. Surgical treatment include: Systemic antibiotics, granulation tissue is eliminated, magneto-laser therapy. Bone defect is restored using autogen bone grafts materials Collapan or Bio-Oss combined with a Hyaluronic acid «Gengigel» and bioresorbable collagen membrane Bio-Gide. After surgery the patients received 7 days magneto-laser therapy. 4 implants with remaining pathology and progressive bone loss, causing symptoms and discomfort to the patients were removed. Clinical evaluation of the results of treatment after 6 months showed reduction in both PPD and BOP were as compared with the baseline clinical measurements. After 6 months x-ray examination demonstrated newly formed hard tissue was observed filling the defects around the implants. On the basis of the results of this study it was developed treatment algorithm for the different degrees of peri-implant disease. Conservative treatments methods are effective in the treatment of mucositis and early peri-implantitis. When peri-implantitis category moderate and severe effective surgical treatment combined conservative therapy. The results of this study indicated that a surgical procedure based on pocket elimination, bone grafting with grafts materials and «Gengigel», magneto-laser therapy was an effective therapy for treatment of peri-implantitis. The use of magneto-laser therapy for stabilization and decontamination of the affected surface of the implant has demonstrated promising results treating peri-implantitis. This combination of surgical and therapeutic treatment aims at improvement of the quality of regenerated bone structures. In the cases of bone resorption extending to >50% of the length, it is recommended to remove the implant and after the reconstruction of hard and soft tissues and obtaining acceptable results, it could be replaced in the area.

The concept of prevention of dental implant complications is high-quality diagnosis and follow detailed implantation protocol, regular examination, hygienic measures, due to the fact that they help to reduce the risk of complications and ensure the long-term implant success.

On the basis of the results of this study it was developed treatment algorithm for the different complications of dental implant surgery.

Use of magnito-laser therapy as an additional method for the prevention of dental implant complications, which accelerates the regression of clinical signs of inflammation, can achieve reduction of an inflammatory genesis of complications, accelerates regeneration processes in periimplant area and therefore warranted.